

Angiografía pulmonar en un caso de embolia de líquido amniótico y revisión de la literatura

E. Malvino, J. Korin, M. Bruno, G. Gomez, J. Medrano, J. Miano

RESUMEN

Se discute el caso de una paciente que, en el puerperio inmediato, presentó shock, insuficiencia respiratoria y coagulación intravascular diseminada, compatible con el diagnóstico de embolia de líquido amniótico. Se efectuó una angiografía pulmonar que demostró la existencia de extensos trombos en las principales ramas de ambas arterias pulmonares. Mediante un catéter "pigtail", se logró el fraccionamiento de los trombos y la recanalización parcial de la luz vascular. La paciente falleció horas más tarde.

Palabras clave: Angiografía pulmonar, Embolia líquido amniótico.

ABSTRACT

We present a patient case in an early puerperium period woman; who developed signs of shock, respiratory failure and disseminated intravascular coagulation, suggesting a clinical diagnosis of amniotic fluid embolism. Massive occlusions in the branches of pulmonary arteries were showed by cardiac catheterization. Although mechanical fragmentation of the thrombi was performed, only a partial recanalization was obtained by pigtail catheter. She died after few hours.

Key words: Amniotic fluid embolism, pulmonary angiography, pulmonary arteries obstruction, pulmonary embolism.

INTRODUCCION

Desde la primera descripción de la enfermedad¹ hasta la fecha, se publicaron en la literatura de habla inglesa, más de 300 casos de embolia de líquido amniótico². A pesar de los estudios realizados, la

patogenia de la enfermedad no resulta debidamente aclarada y la mortalidad actual persiste elevada: 60-80%^{3,4}. La obstrucción de arterias pulmonares por grandes trombos en el curso de una embolia de líquido amniótico, fue demostrada en 1990, por Esposito R et al, en una puérpera que fue sometida a trombo-emblectomía pulmonar por toracotomía⁵. En 1995, Bauer P. et al, publicaron el primer caso de embolia de líquido amniótico con trombos en arterias pulmonares confirmados mediante angiografía⁶. Las imágenes obtenidas se relacionaron con la presencia de extensos coágulos en la arteria pulmonar y sus ramas. En ambos casos, el análisis microscópico reveló la presencia de una alta proporción de células escamosas fetales. En la paciente que presentamos, la embolia de líquido amniótico se asoció con imágenes angiográficas compatibles con trombos en las principales ramas de ambas arterias pulmonares, cuya existencia y tratamiento es motivo de la presente discusión.

CASO CLINICO

Paciente de 32 años, con antecedentes de alergia a la penicilina, secundigesta con cesárea previa, e hipertensión gestacional en el transcurso del primer embarazo. Cursando 39 semanas de gestación, con integridad de membranas, se decidió realizar operación cesárea abdominal con anestesia peridural. Se extrajo feto vivo de sexo femenino, alumbramiento completo, buena retracción uterina y adecuada hemostasia. Recibió profilaxis antibiótica con eritromicina, e inició tratamiento con ocitocina y analgésicos. Loquios normales. Una hora más tarde, en forma súbita presentó: hipotensión arterial, pulso débil, disnea, taquipnea y cianosis, siendo trasladada a la unidad de terapia intensiva. La tensión arterial no era registrable mediante esfigmomanómetro, bradicardia por bloqueo AV completo, ritmo de escape con imagen de bloqueo completo de rama derecha agudo y signos de shock (diaforesis, piloerección, frialdad, acrocianosis, pulsos casi imperceptibles). Se colocó catéter radial para monitoreo de la tensión arterial

División Terapia Intensiva y División Hematología, Clínica y Maternidad Suizo Argentina
Dirección postal: Pueyrredón 1461 - CP 1118 - Buenos Aires - Argentina
E-mail: criticalobstetric@hotmail.com

y catéter marcapaso transitorio que captura con umbral alto (con posterioridad se constató que el extremo del catéter se situó en el tracto de salida del ventrículo derecho (Figura 1-B); inició la expansión de la volemia con solución fisiológica y poligelina, asociado con infusiones de dopamina y adrenalina, y oxigenoterapia. Minutos más tarde presentó convulsiones tónico clónicas generalizadas, depresión ventilatoria y paro respiratorio. Se procedió a la intubación traqueal y asistencia respiratoria mecánica con frac-

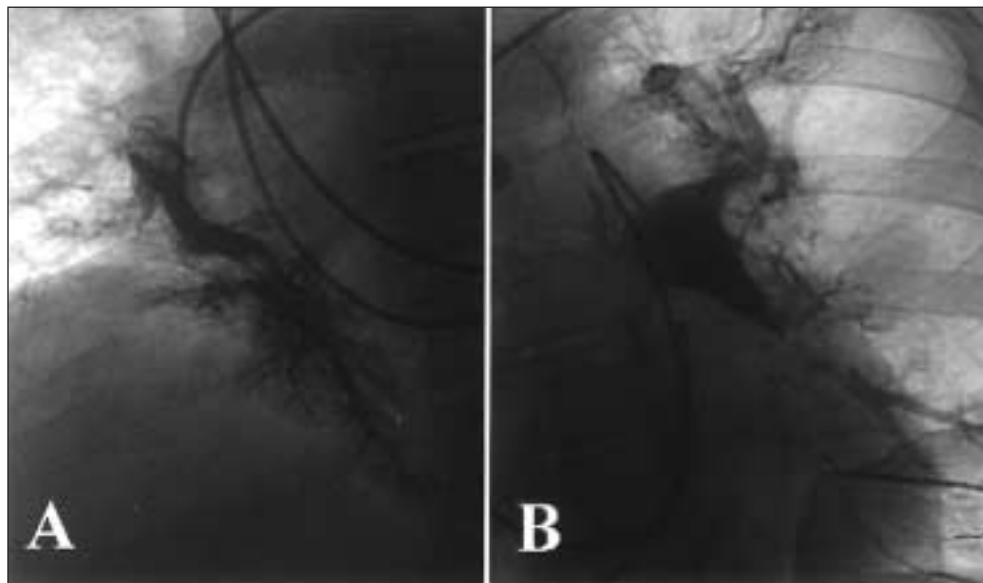


Figura 1. Angiografía que muestra la arteria pulmonar derecha (A) e izquierda (B) con imágenes compatibles con trombos en sus ramas.

ción inspiratoria de oxígeno igual a 1. Persistió en shock con latido apexiano, pero sin pulsos palpables. Durante el transcurso de la siguiente hora, se efectuó masaje cardíaco en varias oportunidades, recuperando el pulso con alternancia del ritmo propio y el inducido por el marcapaso. Se intentó colocar catéter de Swan y ante la dificultad de progresarlo hacia la arteria pulmonar, se trasladó a la sala de hemodinamia, donde se realizó arteriografía pulmonar observándose trombosis masiva en ramas de ambas arterias pulmonares, con compromiso predominante de la arteria pulmonar izquierda y trombos en ramas de la arteria pulmonar derecha (Figura 1A-B). Presiones en la arteria pulmonar de 50/31 mmHg, y presión capilar de 18 mmHg. Las presiones en el ventrículo derecho fueron 50/0-17 mmHg y la presión media en la aurícula derecha 17 mmHg. Se intentó fragmentar el trombo en forma mecánica con catéter "pigtail", lográndose la recanalización parcial de algunas ramas mayores. Durante el procedimiento se constató sangrado profuso en sitios de punción, cavidad oral y herida quirúrgica y parámetros de laboratorio de coagulación intravascular diseminada (Tabla 1). Por ecografía se visualizó abundante cantidad de líquido libre en cavidad abdominal, interpretado como hemoperitoneo. Se administraron 10 unidades de glóbulos rojos, 11 unidades de plasma fresco, 7 unidades de crioprecipitados, y 6 unidades de plaquetas. Se indicó heparina 500 unidades/hora por infusión IV continua. Presentó fibrilación ventricular, se repitieron las maniobras de reanimación, desfibrilación eléctrica, adrenalina, bicarbonato y gluconato de calcio. Falleció horas más tarde.

DISCUSION

Con la descripción del primer caso de embolia de líquido amniótico publicado por J. Meyers en 1926 quedó demostrada la existencia de células epiteliales fetales en el interior de pequeños vasos y capilares pulmonares maternos¹. Basándose en este hallazgo, años más tarde, Steiner y Lushbaugh revisaron autopsias en mujeres fallecidas durante el tercer trimestre de gestación, y encontraron en 8 de ellas la existencia de células fetales en los capilares pulmonares. Una revisión de los registros médicos, les permitió correlacionar este hallazgo con un cuadro clínico que, durante medio siglo, sería aceptado como característico de embolia de líquido amniótico⁷. En la última década, centros de recepción de datos, como el Registro Nacional en EE.UU. dirigido por Clark SL⁸ y el establecido para el Estado de California por Gilbert W, analizaron series relativamente extensas⁹.

Resulta llamativo que los informes de las necropsias en estos estudios^{8,9}, y en otras series más pequeñas¹⁰⁻¹⁸, no mencionaron la existencia de trombos en las grandes arterias pulmonares.

La teoría de obstrucción mecánica vascular propuesta por Attwood H et al rápidamente fue desechada¹⁹. Según estos autores, la microvasculatura pulmonar sufriría el impacto de elementos formes fetales (escamas, material caseoso, lanugo) que al introducirse en el sistema venoso materno, serían responsables del súbito deterioro hemodinámico y la insuficiencia respiratoria inicial^{20,21}.

Durante muchos años, se trató de comprender la fisiopatología al intentar reproducir la enfermedad

Tabla 1. Datos del laboratorio en sangre

	Valores normales*	Valores medidos
pH arterial	7.4 ± 2	7,24
pO ₂ (mm Hg) con FIO ₂ =1	≥ 500	253
pCO ₂ (mm Hg)	40 ± 2	32
Exceso de bases (mEq/l)	0 ± 2	-10,5
Lactato (mg/dl)	5-15	19
Hematocrito (%)	37-47	22
Leucocitos (1.000/mm ³)	4.0-10-5	12,2
Glucosa (mg/dl)	60-110	305
Bilirrubina total (mg/dl)	0.4-1.1	0,7
Aspartato aminotransferasa (UI/ml)	5-40	1684
Alanina aminotransferasa (UI/ml)	15-37	2135
Fosfatasa alcalina (U/l)	120-320	244
Tiempo de protrombina (%)	70-100	28
Tromboplastina parcial activada (seg)	25-38	129
Plaquetas (1000/ mm ³)	150-450	122
Fibrinógeno (mg/dl)	200-450	70
Factor V (UI/dl)	0.6-1.4	0,5
Factor VIII (UI/dl)	0.5-2.0	0,15
Productos degradación fibrinógeno (µg/ml)	≤ 20	70

* Valores normales en el tercer trimestre de gestación, según Cohen W⁴.

en animales, con resultados desalentadores. Esto se debió a la variabilidad de las técnicas empleadas, los diferentes modelos utilizados, y las condiciones fisiológicas (preñez); resultando, a veces, contradictorias las respuestas obtenidas^{3,22-25}.

Del análisis de los datos actualmente disponibles surge que, la introducción de líquido amniótico sin o con escasos elementos formes no provoca reacción alguna luego de ser inyectado en el sistema venoso materno, aún en volúmenes considerables²⁶. La presencia de escamas en el líquido (células epiteliales fetales), pelo (lanugo), mucina (epitelio digestivo fetal), y grasa (vernix caseoso), pueden provocar severas alteraciones mediante la liberación de sustancias, aún no totalmente identificadas²⁷, con efectos sobre el pulmón y su vasculatura:

- a. vasoconstricción con hipertensión pulmonar aguda
- b. aumento de la permeabilidad capilar pulmonar
- c. activación del sistema de coagulación

Aún hoy, se discute si el fenómeno correspondería a una reacción anafiláctica^{28,29} (antígeno aún no identificado) o anafilactoide³ (no mediada por complejos antígeno-anticuerpo) como responsable de la liberación de histamina y otras sustancias vasoactivas a partir de los mastocitos pulmonares²⁹.

Si bien la existencia de elementos formes fetales en la circulación pulmonar materna continúa siendo la base para el diagnóstico post-mortem en la embolia de líquido amniótico³⁰⁻³², la visualización de células epiteliales obtenidas en una muestra de sangre a través de un catéter en la circulación me-

nor, en la actualidad es descartada como elemento probatorio de certeza diagnóstica³³⁻³⁶. En la pasada década, se definieron los criterios para el diagnóstico de embolia de líquido amniótico (Tabla 2), a los que se ajusta el caso que presentamos. Estos criterios resultarían insuficientes para establecer el diagnóstico diferencial con otras formas de embolismo pulmonar: embolia gaseosa en el transcurso del parto o cesárea, y tromboembolismo que, ocasionalmente, se desencadena en el periodo periparto³⁰. Sin embargo, debe admitirse que, en el ámbito asistencial, no se disponen aún de métodos rápidos y seguros que certifiquen la existencia de una embolia de líquido amniótico y, en consecuencia, el diagnóstico toma como base el cuadro clínico referido.

Tabla 2. Criterios diagnósticos de embolia de líquido amniótico⁸

- Hipotensión aguda o paro cardíaco.
- Hipoxia aguda (definida como disnea, cianosis o apnea).
- Coagulopatía (definida como evidencia de laboratorio de consumo intravascular, fibrinólisis o hemorragia clínica severa en ausencia de otras explicaciones).
- Signos y síntomas agudos que comenzaron durante el trabajo de parto, cesárea abdominal, dilatación y evacuación o dentro de los 30 minutos posparto.
- Ausencia de cualquier otra condición que pudiera confundir o explicación presuntiva de los signos y síntomas.

Algunos hallazgos presentes en otros casos de embolia de líquido amniótico, son compartidos por esta enferma: el antecedente de alergia a drogas, presente en el 41% de los registros de Clark S et al⁸; las convulsiones, observadas en el 48% de las pacientes; el paro cardíaco en la fase inicial de la evolución, en el 87% de la serie; y el incremento de las presiones en la arteria pulmonar con presión capilar ligeramente aumentada³⁷⁻³⁹.

Sin embargo, la existencia de grandes trombos en la arteria pulmonar y sus ramas, no ha merecido consideración. Aceptado lo infrecuente de su existencia, su discusión requiere un apartado, si se tiene en cuenta la conducta terapéutica en este subgrupo de pacientes.

Esposito R et al, trataron una paciente que sufrió un cuadro de shock una hora después de una operación cesárea⁵. Con un centellograma pulmonar por ventilación-perfusión compatible con obstrucción masiva de las arterias pulmonares, la paciente fue sometida a una tromboembolectomía pulmonar por toracotomía. Se removieron una gran cantidad de coágulos, cuyo análisis microscópico reveló la presencia, en alta proporción, de células escamosas fetales.

Los primeros angiogramas pulmonares en pacientes con embolia de líquido amniótico fueron realizados en 1979 por Lumley et al¹¹ y en 1983 por Dolyniuk M et al¹². Los estudios fueron indicados con la intención de evaluar la probable existencia de un tromboembolismo pulmonar; el resultado fue negativo en ambos casos (Tabla 3).

En 1995, Bauer P et al, publican el primer caso de embolia de líquido amniótico con angiografía pulmonar anormal⁶. Se trataba de una mujer de 25 años, que cuatro horas después de una cesárea, presentó hipotensión arterial de aparición súbita, insuficiencia respiratoria, deterioro del estado de conciencia y signos de insuficiencia cardíaca derecha. El estudio de coagulación fue compatible con coagulación intravascular diseminada. La angiografía pulmonar mostró obstrucción completa de la arteria pulmonar derecha y de la rama inferior izquierda, con múltiples oclusiones de la rama supe-

rior homolateral. Una muestra de sangre de la arteria pulmonar certificó la presencia de células con queratina fetal y meconio. La enferma falleció con hipoxemia refractaria a pesar de la asistencia ventilatoria mecánica con fracciones elevadas de oxígeno.

En ninguno de los tres casos con trombosis, incluyendo el nuestro, se demostró si el origen de los coágulos fue el sistema venoso pelviano o femoral, o se trató de una trombosis "in situ" en las arterias pulmonares, sobre una matriz de células epiteliales con alta capacidad trombogénica. Bauer P et al proponen la activación local⁶ de la coagulación a través del factor X⁴⁰, y relacionan los signos de insuficiencia ventricular derecha en la fase inicial de la enfermedad, con la oclusión de estos vasos.

Merece destacarse que, en los casos analizados, los síntomas iniciales se presentaron dentro de las primeras cuatro horas del puerperio. Excepcionalmente, casos confirmados de embolia de líquido amniótico, manifestaron los síntomas a 32 horas del parto⁴¹.

En la enferma que se discute, se demostró la existencia de una coagulación intravascular diseminada con clínica y laboratorio compatible (Tabla 1). Esta alteración se presenta en el 66 a 83% de los casos de embolia de líquido amniótico^{8,9} y sería iniciada por sustancias contenidas en el líquido, con elevada capacidad procoagulante⁴⁰. El caso publicado por Esposito RA y el que se discute, presentaron coagulación intravascular diseminada con líquido en la cavidad abdominal. En el primero, la paracentesis demostró la existencia de hemoperitoneo y la laparotomía exploradora reveló sangrado en el sitio de la histerorrafia⁵.

La inestabilidad hemodinámica y respiratoria que presentaron estas pacientes, restringió la posibilidad de completar estudios diagnósticos. Recientemente, con la asistencia de un balón de contrapulsación aórtica y un oxigenador de membrana extra-corpóreo, Yao-Yuan y col lograron que una paciente sobreviviera a la embolia de líquido amniótico sin trombosis pulmonar demostrada, al obtener los beneficios del apoyo cardio-respiratorio⁴².

Tabla 3. Cuatro casos de embolia de líquido amniótico con angiografía pulmonar

Autor	Procedimiento	Shock	Coagulopatía	Angiografía	Resultado
Lumley J et al	parto	Sí	CxC	>4 horas	Normal
Dolyniuk M et al	cesárea	No	No	34 horas	Normal
Bauer P et al	cesárea	Sí	CxC	4 horas	Trombos
Presente trabajo	cesárea	Sí	CID	2 horas	Trombos

CxC: coagulopatía por consumo; CID coagulación intravascular diseminada

De lograrse una mejoría parcial con el tratamiento inicial habitual (drogas vasoactivas, asistencia respiratoria mecánica), el centellograma pulmonar de ventilación-perfusión, la tomografía computarizada helicoidal de tórax y la angiografía pulmonar, constituirían métodos válidos para confirmar el diagnóstico. El angiograma posee ventajas al permitir en el mismo acto, realizar el tratamiento mediante catéteres para el fraccionamiento o extracción de los trombos.

Es evidente que, mas allá del fenómeno vasoactivo como origen de hipertensión pulmonar, y los efectos nocivos que ésta ejerce sobre la función de ambos ventrículos, la presencia de una trombosis pulmonar masiva o submasiva, agrava el pronóstico.

La situación se torna alarmante en presencia de coagulación intravascular diseminada. El tratamiento con aporte de factores de coagulación, ejercería un efecto deletéreo al contribuir con la extensión de la trombosis pulmonar. Las bajas dosis de heparina utilizadas en estos casos resultarían insuficientes para evitar la progresión de la trombosis, y el tratamiento con agentes fibrinolíticos está contraindicado en el parto y en el puerperio inmediato.

Hasta donde conocemos, el presente es el único caso publicado de tromboembolización pulmonar endovascular en el curso de una embolia de líquido amniótico, evitando los riesgos mayores de una toracotomía con o sin circulación extracorpórea.

Consideramos que actualmente los métodos invasivos endovasculares, como la trombectomía en la arteria pulmonar⁵ o el fraccionamiento^{43,44} o la aspiración⁴⁵ de los coágulos por medio de catéteres, son alternativas válidas para obtener alguna posibilidad de éxito en este subgrupo de pacientes con embolia de líquido amniótico.

Agradecimientos

Se agradece al Dr. Miguel Curone y a Ralph Keymer, la revisión del presente manuscrito.

BIBLIOGRAFÍA

- Meyer JR. Embolia pulmonar amnio-caseosa. *Brazil Médico* 1927;2(22):301-303.
- Mabie BC, Sibai BM. Embolia de líquido amniótico. En: Gleicher N (eds). *Tratamiento de las complicaciones clínicas del embarazo*, 3ra ed, Buenos Aires: Editorial Panamericana. 2000, p 1039-1042.
- Clark SL, Cotton DD, Hankins GD, Phelan JP. Chapter 20: Anaphylactoid syndrome of pregnancy. In "Critical Care Obstetric" Third edition. Blackwell Science Ed. Malden, Massachusetts, 1997.
- Cohen WR (eds). *Complications of pregnancy*; Philadelphia: Lippincott Williams & Wilkins. 2000. p 348.
- Esposito RA, Grossi EA, Coppa G, Giangola G, Ferri DP, Angelides EM, Andriakos P. Successful treatment of post-partum shock caused by amniotic fluid embolism with cardiopulmonary bypass and pulmonary artery thromboembolism. *Am J Obstet Gynecol* 1990;163(2):572-574.
- Bauer P, Lelarge P, Hennequin L, Lambert H, Larcan A. Thrombo-embolism during amniotic fluid embolism (letter). *Intensive Care Med* 1995; 21:384.
- Steiner PE, Luschbaugh CC. Maternal pulmonary embolism by amniotic fluid. *JAMA* 1941;117:1245-1254 and 1340-1345.
- Clark SL, Hankins GD, Dudley DA, Dildy GA, Porter TF. Amniotic fluid embolism: analysis of the national registry. *Am J Obstet Gynecol* 1995;172:1158-1169.
- Gilbert WM, Danielsen B. Amniotic fluid embolism: decreased mortality in a population-based study. *Obstet Gynecol* 1999;93:973-977.
- Burrows A, Khoo SK. The amniotic fluid embolism syndrome: 10 years experience at a major teaching hospital. *Aust NZ Obstet Gynecol* 1995;35(3):245-250.
- Lumley J, Owen R, Morgan M. Amniotic fluid embolism. *Anaesthesia* 1979;34:33-36.
- Dolyniuk M, Orfei E, Vania H, Karlman R, Tomich P. Rapid diagnosis of amniotic fluid embolism. *Obstet Gynecol* 1983;61(suppl 3):28S-30S.
- Peterson EP, Taylor HB. Amniotic fluid embolism: an analysis of 40 cases. *Obstet Gynecol* 1970;35(5):787-793.
- Liban E, Raz S. A clinicopathologic study of fourteen cases of amniotic fluid embolism. *Am J Cl Pathol* 1969;51(4):477-486.
- Anderson DG. Amniotic fluid embolism. *Am J Obstet Gynecol* 1967;98(3):336-348.
- Masson RG, Ruggieri J, Siddiqui MM. Amniotic fluid embolism: definitive diagnosis in a survivor. *Am Rev of Resp Dis* 1979;120:187-192.
- Ricou B, Reper P, Sutter PM. Rapid diagnosis of amniotic fluid embolism causing severe pulmonary failure. *Intensive Care Med* 1989;15:129-131.
- Case record of the Massachusetts General Hospital. *N Engl J Med* 1998;338:821-826.
- Attwood HD, Downing SE. Experimental amniotic fluid and meconium embolism. *Surg Gynecol Obstet* 1965;120:255-262.
- Clark SL. Amniotic Fluid Embolism. *Cl Perinatology* 1986; 13(4):801-811.
- Reis RL, Pierce WS, Behrendt DM. Hemodynamic effects of amniotic fluid embolism. *Surg Gynecol Obstet* 1969;129(1): 45-48.
- Petroianu GA, Altmannberger SH, Maleck WH, Assmus HP, Friedberg C, Bergler WF, Rüfer R. Meconium and amniotic fluid embolism: effects on coagulation in pregnant mini-pigs. *Crit Care Med* 1999;27(2):348-355.
- Hankins GD, Snyder RR, Clark SL, Schwartz L, Patterson WR, Butzin CA. Acute hemodynamic and respiratory effects of amniotic fluid embolism in the pregnant goat model. *Am J Gynecol Obstet* 1993;168(4):1113-1130.
- Rizk NW, Kalassian KG, Gilligan T, Druzin MI, Daniel DL. Obstetric complications in pulmonary and critical care medicine. *Chest* 1996;110:791-809.
- Morgan M. Amniotic fluid embolism. *Anaesthesia* 1979;34:20-32.
- Verdenikov YP, Saade GR, Zlatnik M, Martin E, Garfield RE, Hankins GD. The effect of amniotic fluid on the human omental artery in vitro. *Am J Obstet Gynecol* 1999;180:454-456.
- Khong TY. Expression of endothelin-1 in amniotic fluid embolism and possible pathophysiological mechanism. *Br J Obstet Gynaecol* 1998;105:802-804.
- Benson MD. Anaphylactoid syndrome of pregnancy (letter). *Am J Obstet Gynecol* 1996;175:749.
- Benson MD, Lindberg RE. Amniotic fluid embolism, anaphylaxis, and trypase. *Am J Obstet Gynecol* 1996;175:737.

30. Dudney TM, Elliott CG. Pulmonary embolism from amniotic fluid, fat, and air. *Progr Cardiovasc Dis* 1994;36(6):447-474.
31. Attwood HD, Delprado WJ. Amniotic fluid embolism: fatal case confirmed at autopsy five weeks after delivery. *Pathology* 1988;20:381-382.
32. Chatelian SM, Quirk JG. Amniotic and thromboembolism. *Cl Obstet Gynecol* 1990;33(3):473- 481.
33. Locksmith GJ. Amniotic fluid embolism. *Obstet Gynecol Cl N Am* 1999;26(3):435-444.
34. Giampaolo C, Schneider V, Rowalski B, Bellaver L. The cytologic diagnosis of amniotic fluid embolism: a critical reappraisal. *Diag Cytopathol* 1987;3(2):126-128.
35. Lee W, Ginsburg K, Cotton D, Kaufman R. Squamous and trophoblastic cells in the maternal pulmonary circulation identified by invasive hemodynamic monitoring during the peripartum period. *Am J Obstet Gynecol* 1986;155(5):999-1001.
36. Clark S, Pavlova Z, Greenspoon J, Horenstein J, Phelan J. Squamous cells in the maternal pulmonary circulation. *Am J Obstet Gynecol* 1986;154(1):104-106.
37. Clark SL, Montz FJ, Phelan JP. Hemodynamic alterations associated with amniotic fluid embolism: a reappraisal. *Am J Obstet Gynecol* 1985;151(5):617-621.
38. Dib N, Bajwa T. Amniotic fluid embolism causing severe left ventricular dysfunction and death. *Cathet Cardiovasc Diag* 1996;39:177-180.
39. Vanmaele L, Noppen M, Vincken L, De Catte L, Huyghens L. Transient left heart failure in amniotic fluid embolism. *Intensive Care Med* 1990;16:269-271.
40. Lockwood CJ, Bach R, Guha A, Zhou XZ, Miller WA, Nemer-son Y. Amniotic fluid contains tissue factor, a potent initiator of coagulation. *Am J Obstet Gynecol* 1991;165(5):1335-1341.
41. Masson RG, Ruggieri J, Siddiqui MM. Amniotic fluid embolism: definitive diagnosis in a survivor. *Am Rev of Resp Dis* 1979;120:187-192.
42. Yao-Yuan H, Chin-Chen C, Ping-Chun L, Horng-Der T, Chang-Hai T. Successful application of extracorporeal membrane oxygenation and intra-aortic ballon counterpulsation as lifesaving therapy for a patient with amniotic fluid embolism. *Am J Obstet Gynecol* 2000;183:496-497.
43. Goldhaber SZ. Integration of catheter thrombectomy into our armamentarium to treat acute pulmonary embolism (editorial). *Chest* 1998;114(5):1237-1238.
44. Schmitz-Rode T, Uwe J, Hans S, Steffen B, Hanrath P, Rolf G. Fragmentation of massive pulmonary embolism using a pigtail rotation catheter. *Chest* 1998;114(5):1427-1436.
45. Greenfield LJ, Proctor MC, Williams DM, Wakerfield TW. Long-term experience with transvenous catheter pulmonary embolectomy. *J Vasc Surg* 1993;18:450-458.